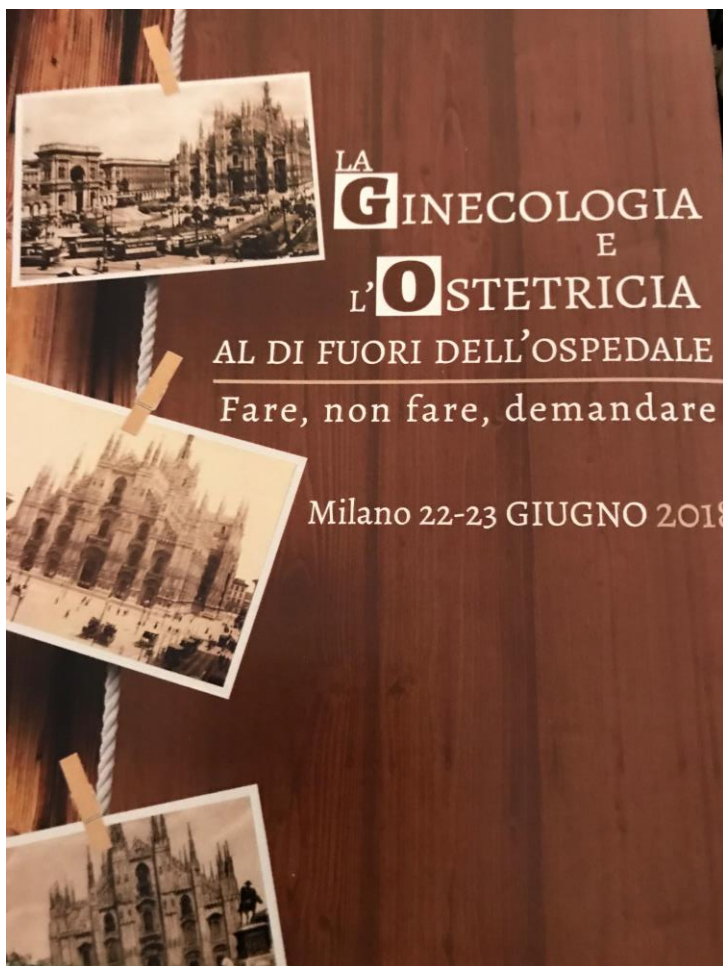




LA DIAGNOSTICA SENOLOGICA PRIMA DELLA P M A

FARE - NON FARE - DEMANDARE

CLAUDIO CATALISANO MD

CERBAHEALTHCARE ITALIA




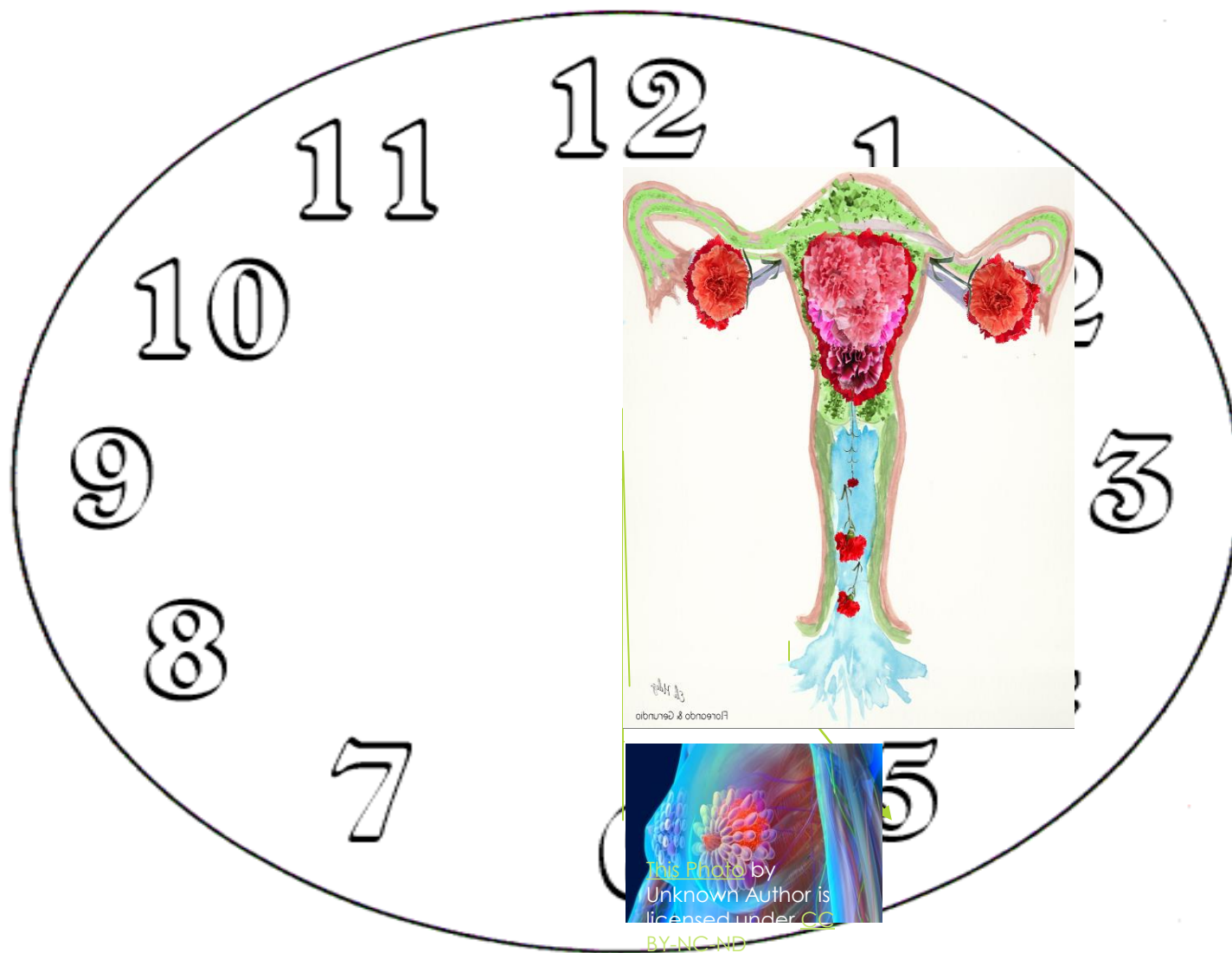
Dr CLAUDIO
CATALISANO MD
Obstetrics-
Gynecology

MASTER IN ECOGRAFIA SENOLOGICA E INTERVENTISTICA

SCUOLA ITALIANA DI SENOLOGIA

2004--2018

15 FOR DAY	3 TIMES FOR WEEK	40 WEEKS	45 PATIENTS FOR 40 WEEKS	1800 PATIENTS YEAR
1800 PATIENTS X 14 YEARS	25200 PATIENTS			50% NONE 30% YES 20% REQUEST



© 2012
Fleckenstein & Gerhardt

This Photo by
Unknown Author is
licensed under CC
BY-NC-ND

CORSO A ESAURIMENTO (ATTIVI GLI ANNI SUCCESSIVI AL PRIMO)

DURATA 5 anni

ORGANO DI CONTROLLO Consiglio della Scuola di Specializzazione in Ginecologia ed Ostetricia

TIPO Scuole di specializzazione

SEDE VERONA

MACRO AREA Scienze della Vita e della Salute

AREA DISCIPLINARE Medicina e Chirurgia

↓ **Documenti**

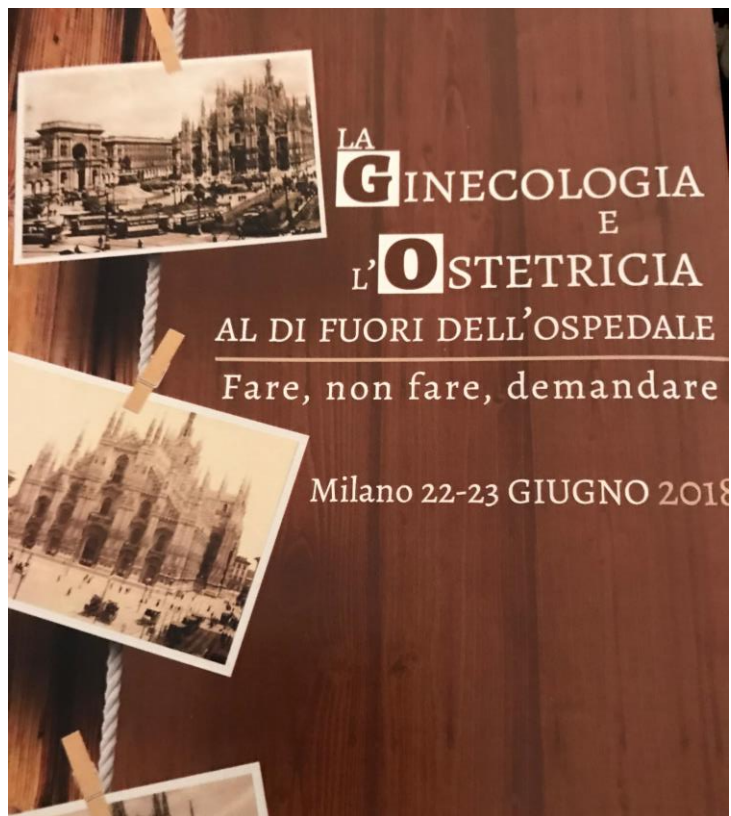Obiettivi formativi

Lo Specialista in Ginecologia e Ostetricia deve aver maturato conoscenze teoriche, scientifiche e professionali nel campo della Fisiopatologia, della Clinica e della Terapia delle malattie dell'apparato genitale femminile e della funzione Riproduttiva.

Sono specifici ambiti di competenza: la Perinatologia comprensiva della diagnostica prenatale e della fisiologia del parto; la ginecologia comprensiva degli aspetti funzionali, chirurgici e di fisiopatologia della riproduzione umana; l'oncologia comprensiva degli aspetti diagnostici, chirurgici e medici delle neoplasie genitali femminili e della mammella.

Documenti e informazioni

Regolamento didattico



VALUTAZIONE DELLA MAMMELLA PRIMA DELLA PMA (OMS)

QUALI OPERATORI ?

MEDICO DI FAMIGLIA?

SPECIALISTA GINECOLOGO?

CHIRURGO GENERALE?

ECOGRAFISTA?

RADIOLOGO?



VISITA SENOLOGICA

ISPEZIONE

PALPAZIONE

SPREMITURA DEI CAPEZZOLI

DR CLAUDIO CATALISANO CERBA HEALTH CARE ITALIA



ISPEZIONE

CUTE(COLORE,TEMPERATURA,RILIEVI,AFFOSSAMENTI)

CAPEZZOLI(ESTRO.NORMO.INTROFLESSI)

DR CLAUDIO CATALISANO CERBA HEALTH CARE ITALIA

PALPAZIONE

POSIZIONE SUPINA SU SUPERFICIE RIGIDA

MANO PIATTA

4 QUADRANTI

QUADRANTE CENTRALE (CAPEZZOLO E AREOLA)

CAVO ASCELLARE



SPREMITURA DEL CAPEZZOLO

SI

NO

DR CLAUDIO CATALISANO

CERBA HEALTH CARE ITALIA

PMA IN DONNE <

VISITA

+ ECCO 40 ANNI

Visita

Ecografia

Mammografia

Claudio
Catalisano

MD

CERBA HEALTH
CARE ITALIA



ECOGRAFIA

STRUMENTAZIONE

SONDA LINEARE

ALTA FREQUENZA

CLAUDIO CATALISANO CHC ITALIA

CLASSIFICAZIONE BI RADS

- 0 - ESAME NON SIGNIFICATIVO
- 1 - NORMALE
- 2 - NORMALE
- 3 - BENIGNO MA ULTERIORI ACCERTAMENTI
- 4 - FORTEMENTE SOSPETTO
- 5 - ELEMENTI DI QUASI CERTEZZA

CLAUDIO CATALISANO

CONCETTO DI FREQUENZA

ESPLORAZIONE DI
UN AREA DALLA
SUPERFICIE FINO A
5 CM

MODIFICAZIONE
DELLA FREQUENZA
PER AREA AL DI
SOTTO DEI 5 CM

FENOMENI ACUSTICI

RINFORZO>>> >>>> AREA BIANCA
SMORZAMENTO>>> AREA SCURA

CLAUDIO CATALISANO CHC ITALIA

CONTORNO PERIFERICO

▶ MARGINI

▶ NETTI

▶ SFUMATI

▶ IRREGOLARI

▶ CLAUDIO CATALISANO CHC ITALIA



ECHI INTERNI

- ▶ PRESENZA DI ZONE A DIVERSA ECOGENICITA'
- ▶ ZONE AD ECOGENICITA' OMOGENEA

▶ CLAUDIO CATALISANO CERBA HEALTH CARE ITALIA

OMBRA
MARGINALE
LATERALE





ASSE TUMORALE

MAGGIORE ASSE ORIZZONTALE

MAGGIORE ASSE VERTICALE

CLAUDIO CATALISANO CERBA HEALTH CARE ITALIA



COMPRIMIBILITA'

CLAUDIO CATALISANO CERBA HEALTH CARE ITALIA



MOBILITA'

DR CLAUDIO CATALISANO CERBA HEALTH CARE ITALIA



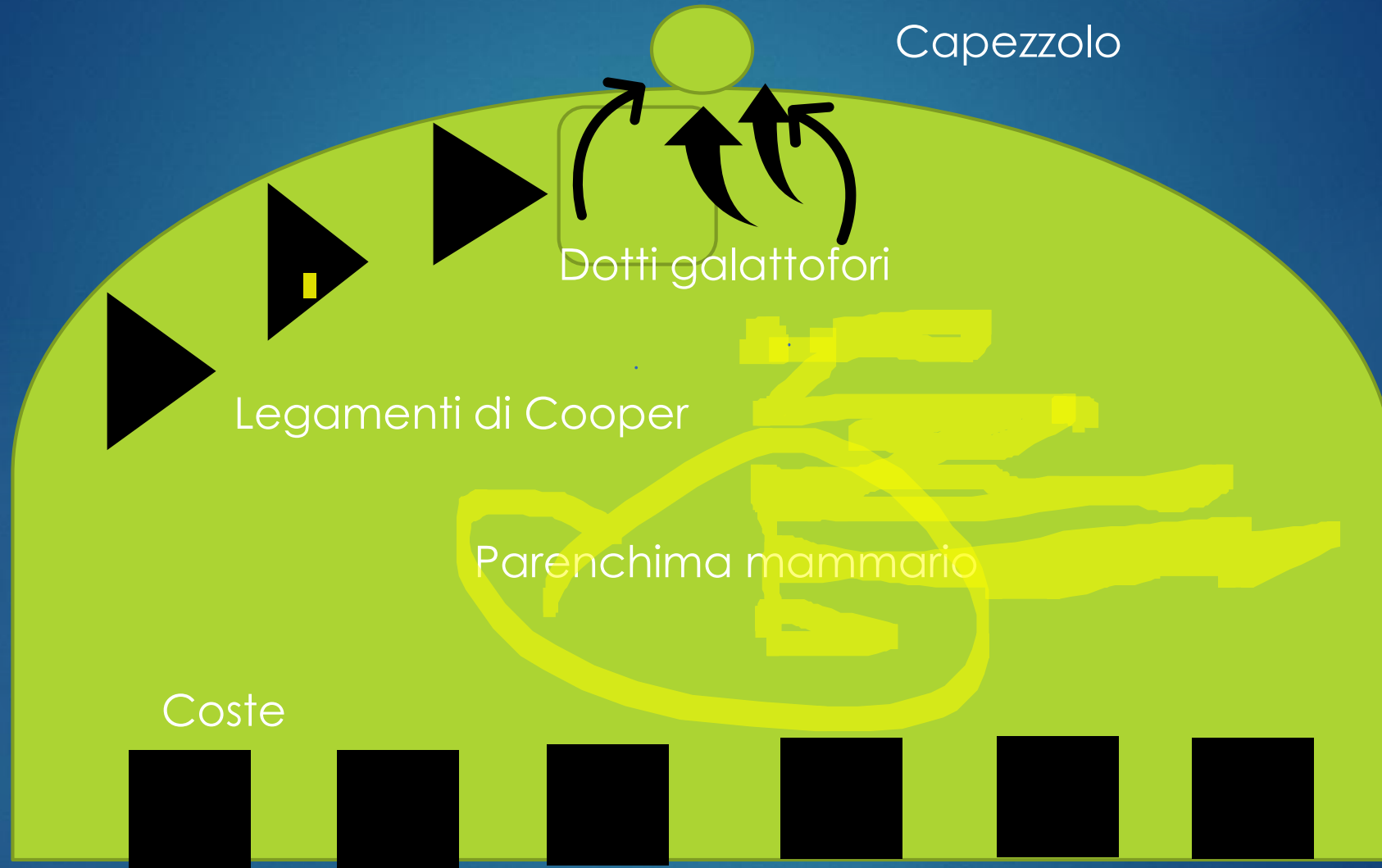SOVVERTIMENTI ARCHITETTONICI DEI TESSUTI CIRCOSTANTI

DR CLAUDIO CATALISANO CERBA HEALTH CARE ITALIA

TECNICA DI ESECUZIONE



ARCHITETTURA MAMMARIA



Capezzolo

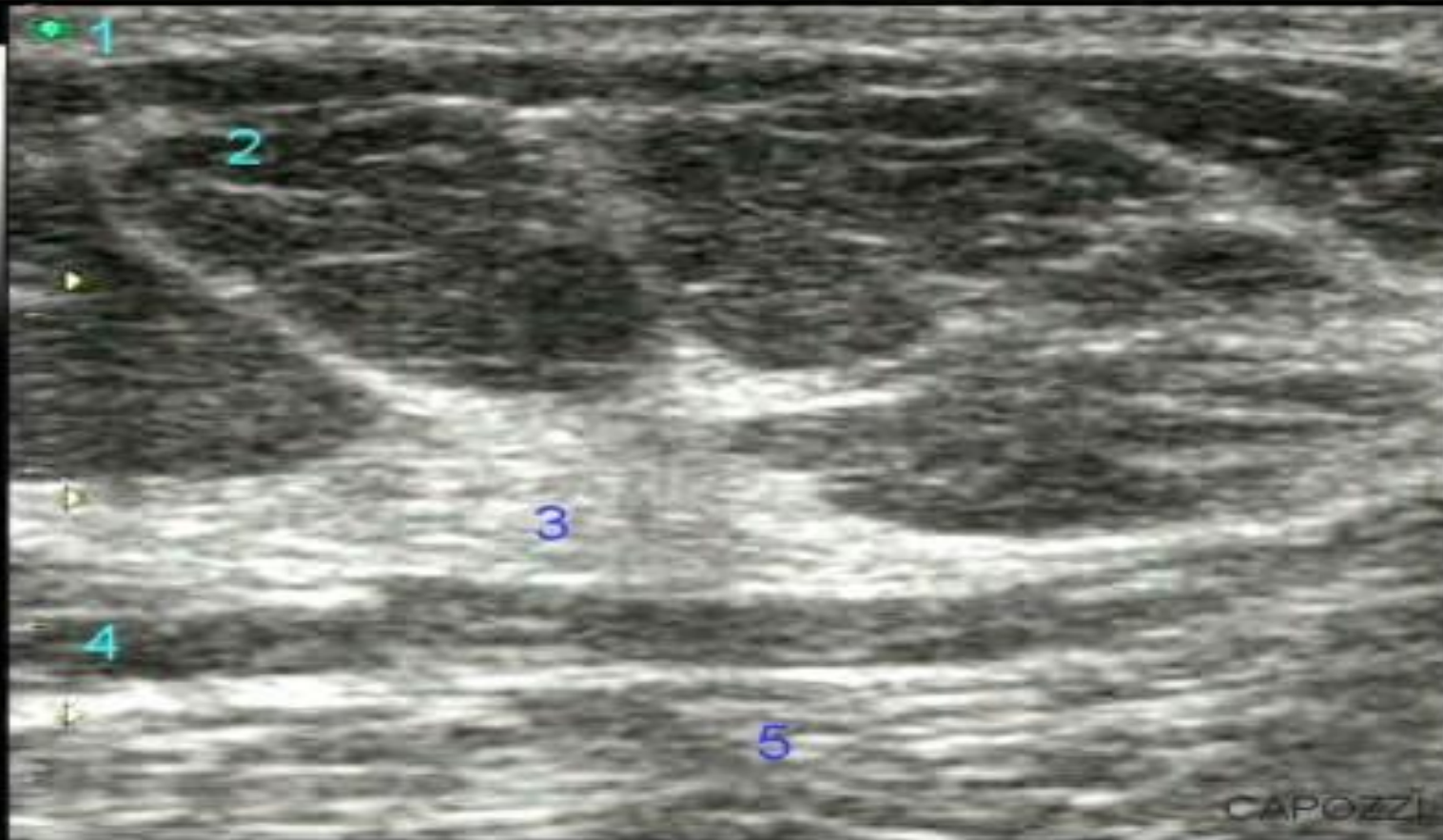
Dotti galattofori

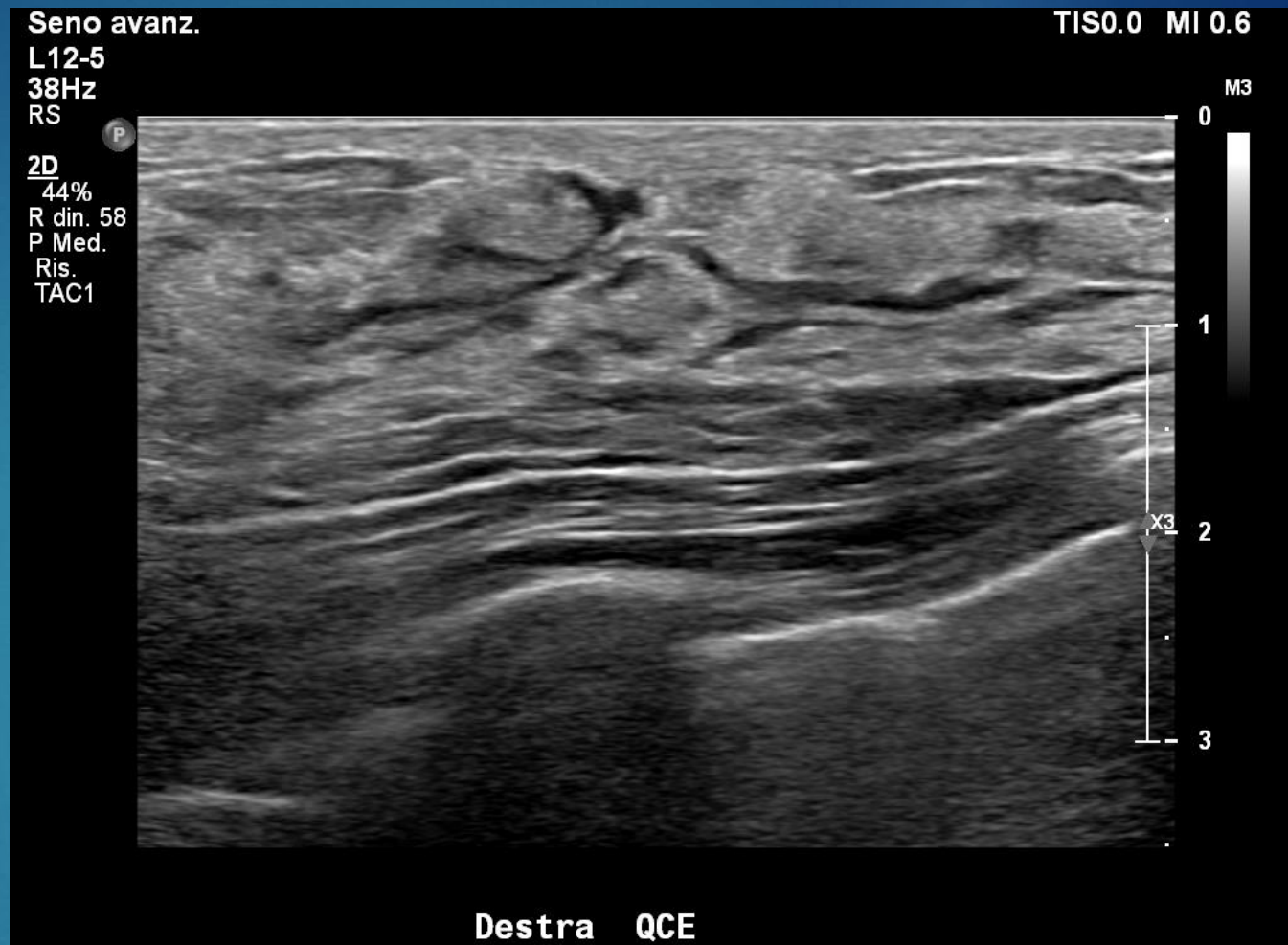Legamenti di Cooper

Parenchima mammario

Coste

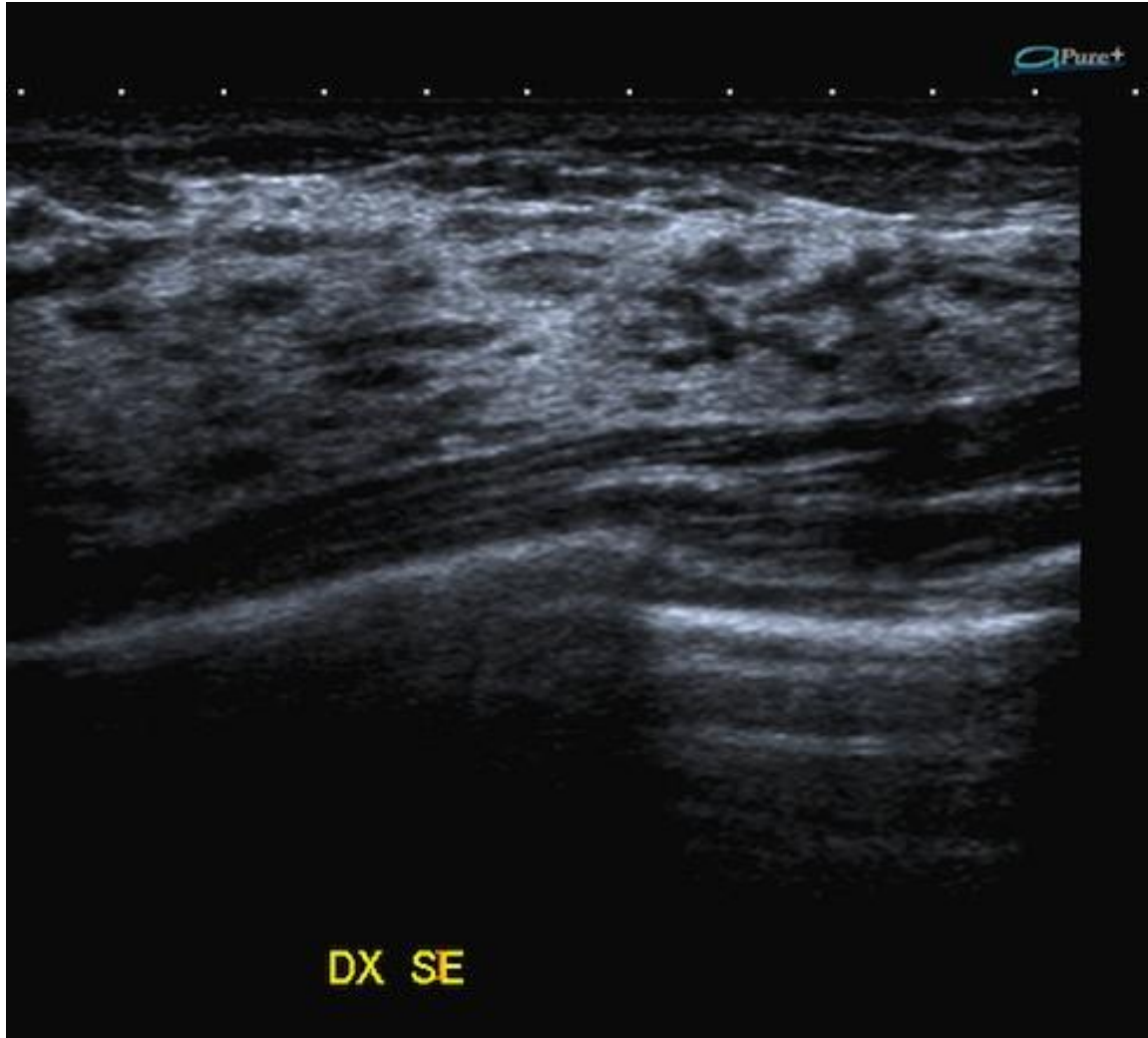
MAMMELLA NORMALE





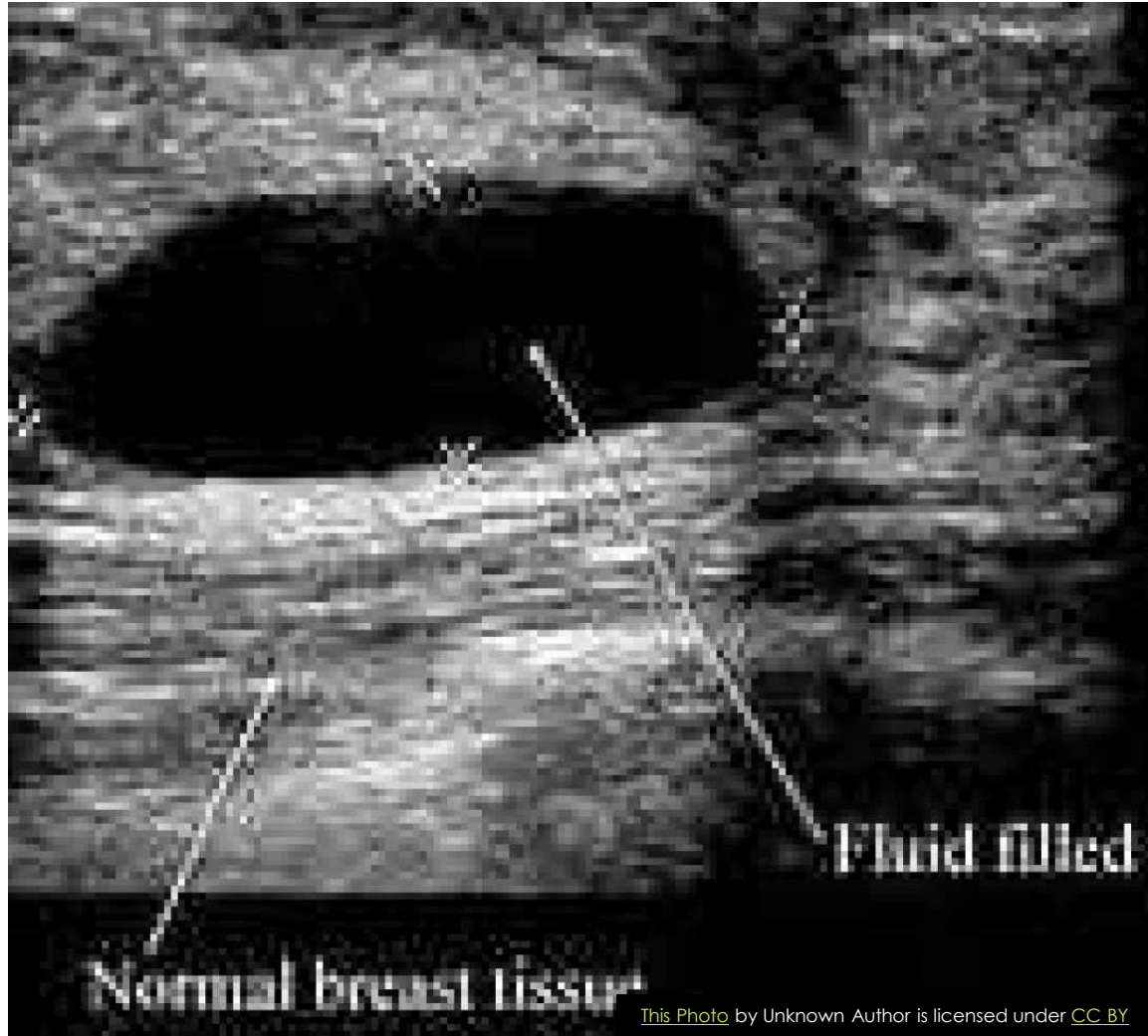
Ecografia normale

BY COURTESY OF DR G.F. SCAPERROTTA INT MILANO



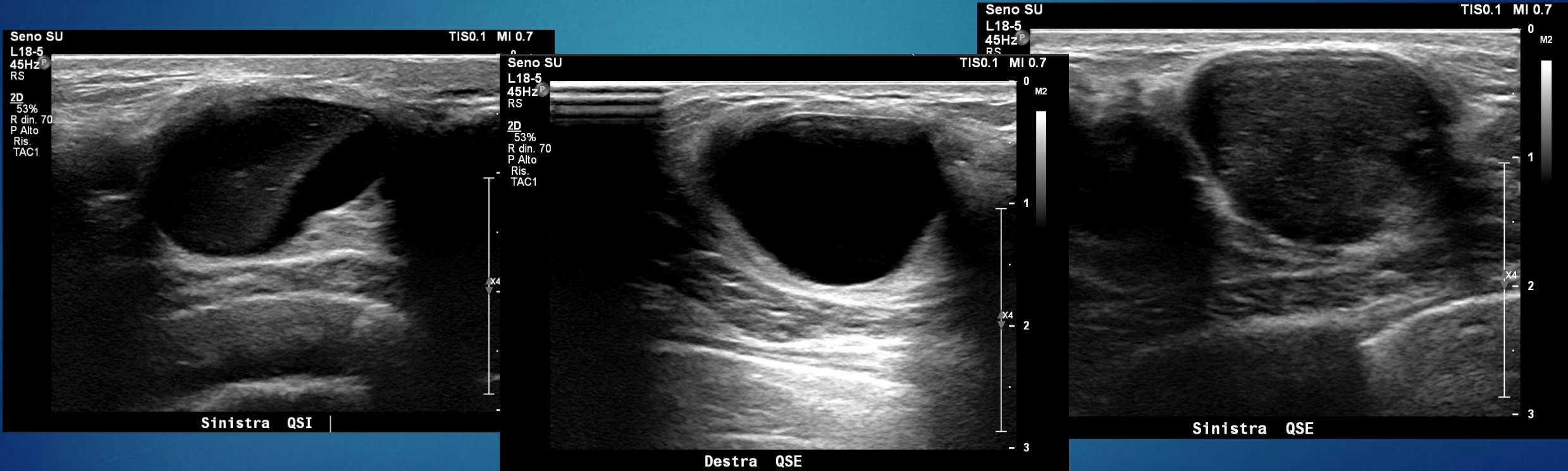
MAMMELLA NORMALE

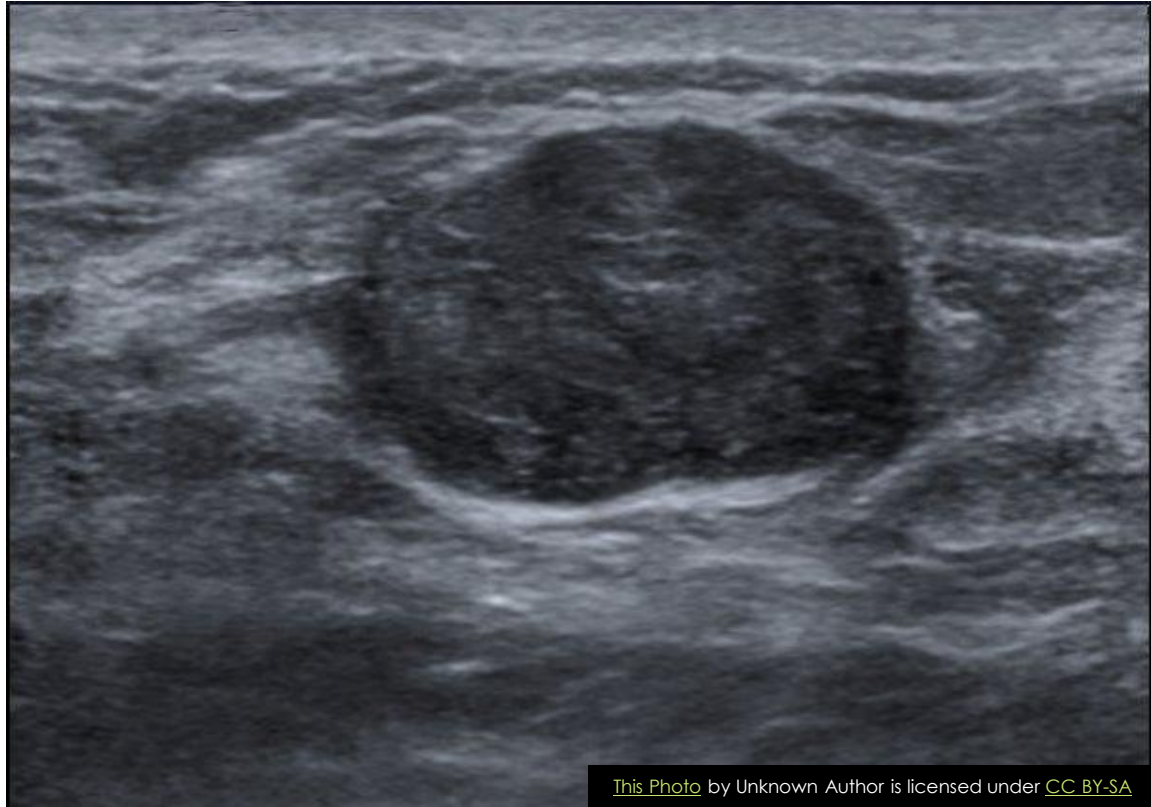
BY COURTESY DR SCAPERROTTA
INT MIMLANO



CISTI

▶
CISTI



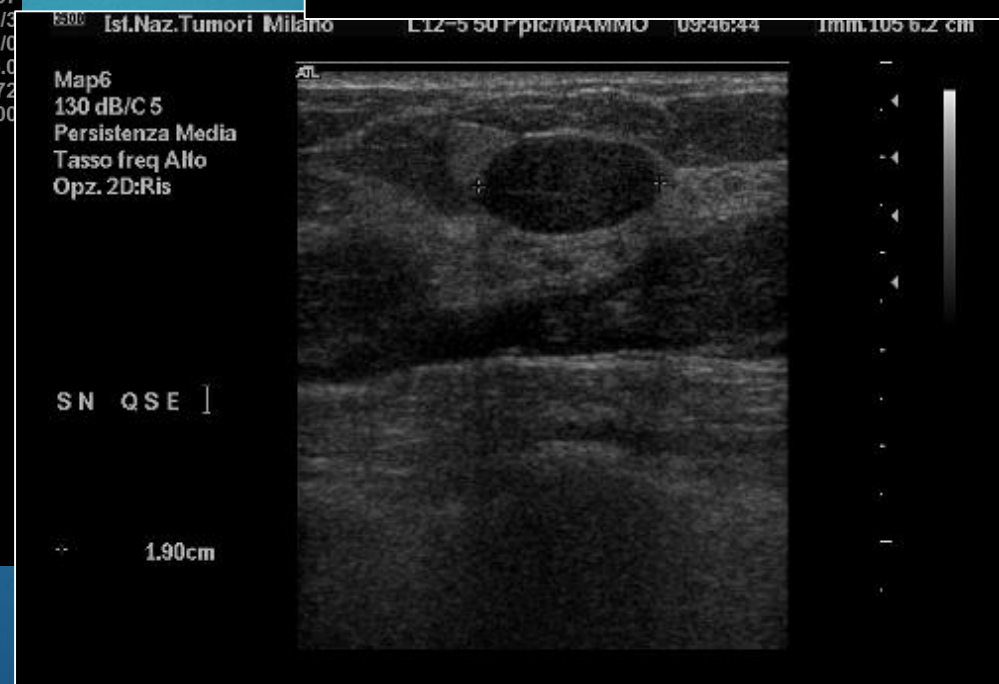
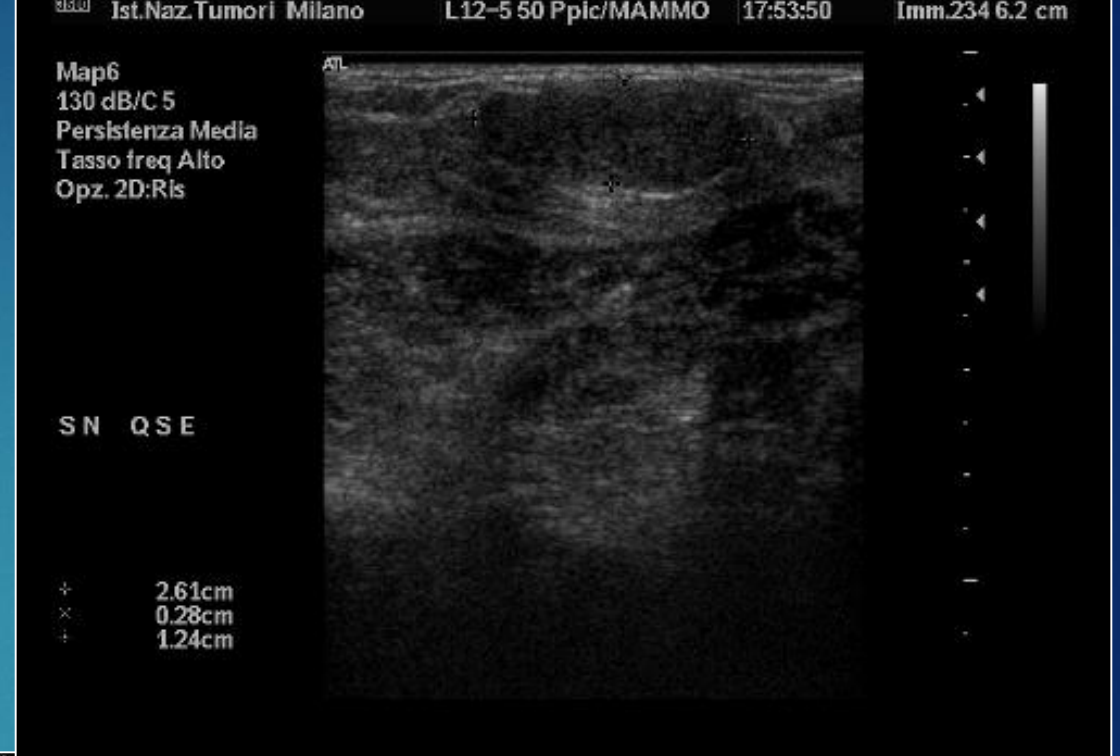
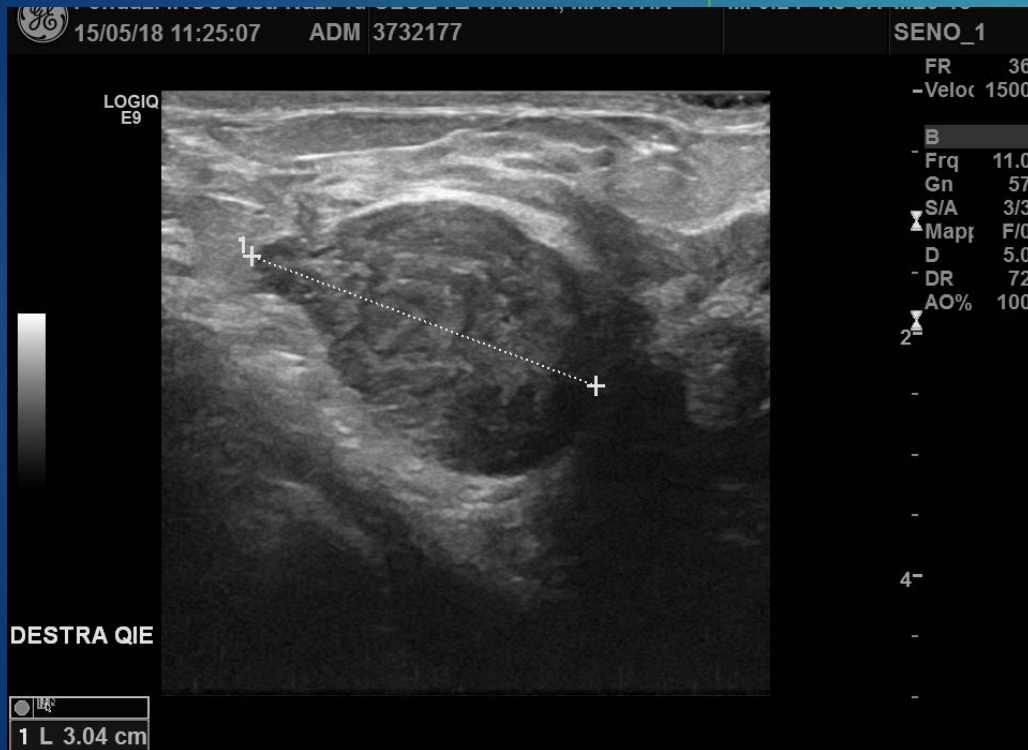This Photo by Unknown Author is licensed under [CC BY-SA](#)

FIBRO ADENOMA

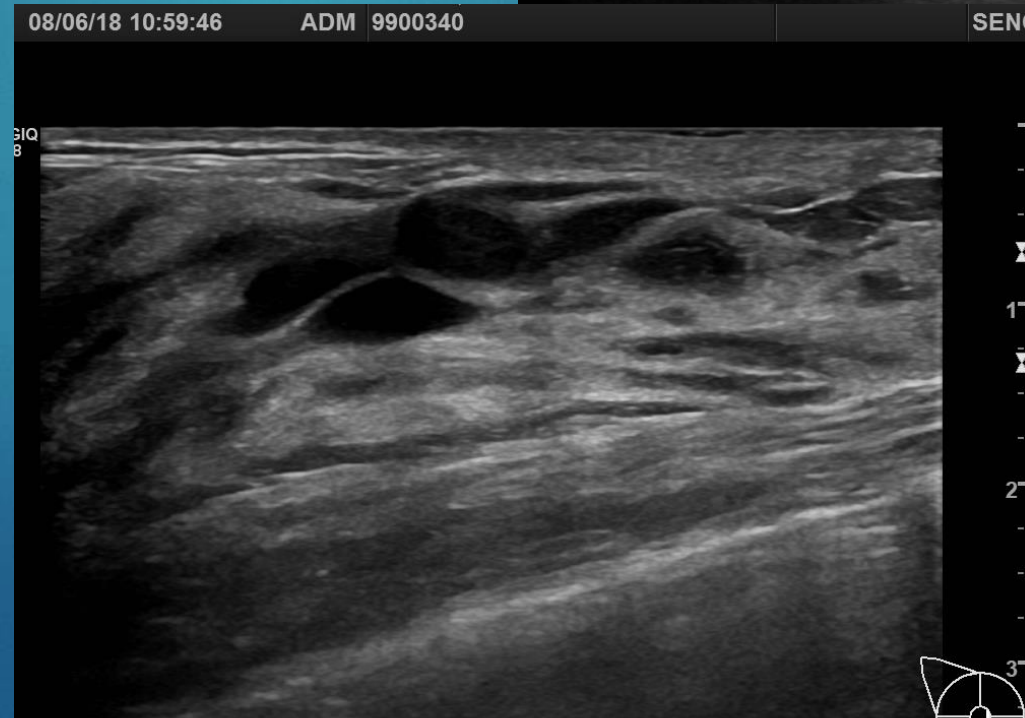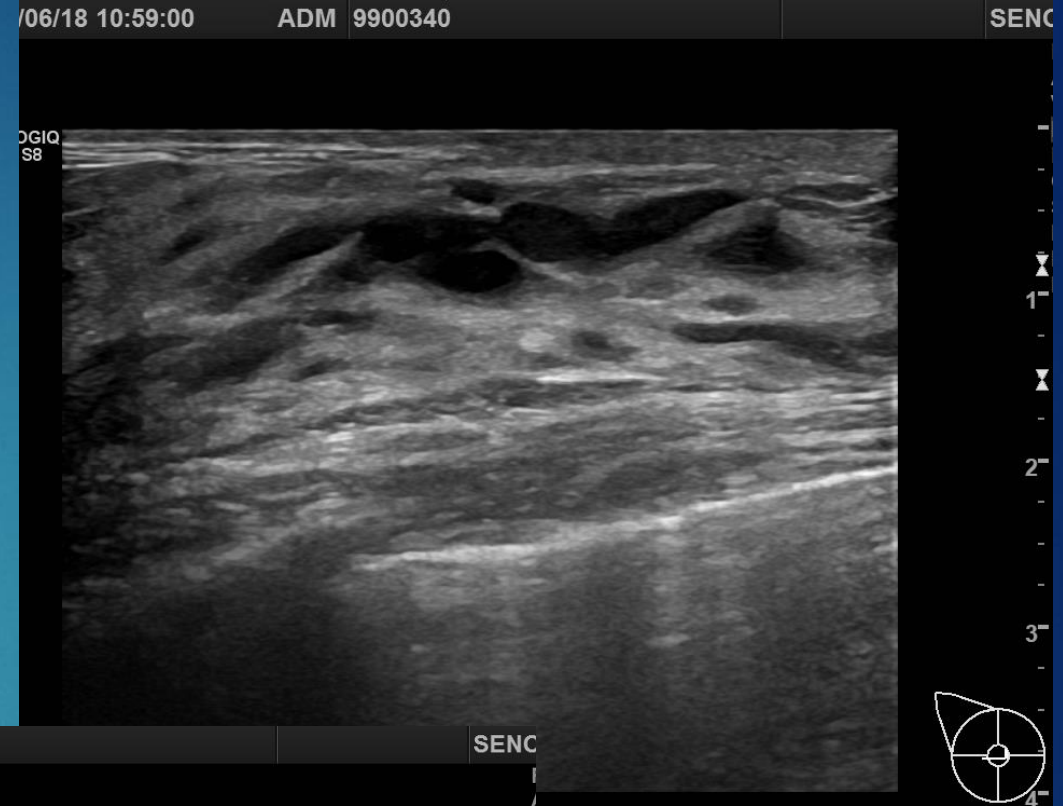
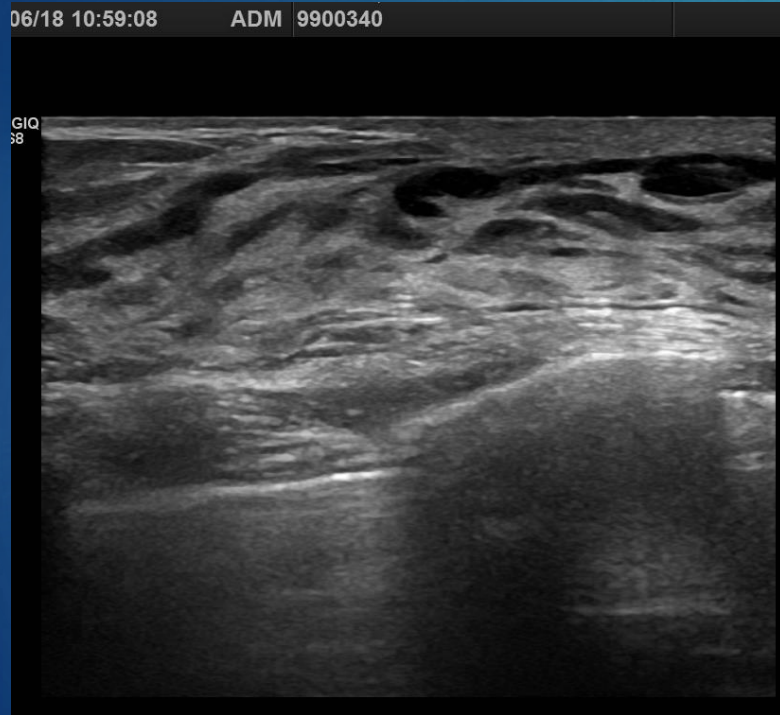FAD

DR SCAPERROTTA I.N.T. MILANO



Ectasia duttale

DR SCAPERROTTA I.N.T. MILANO

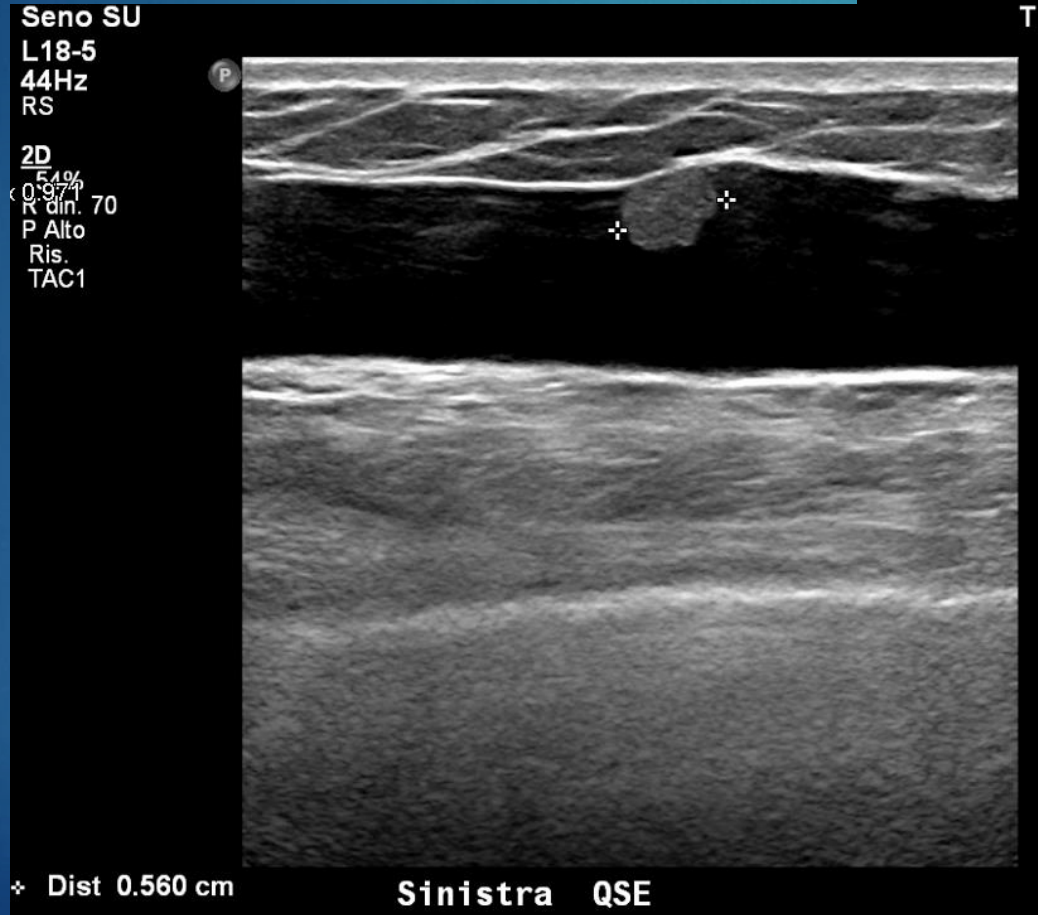
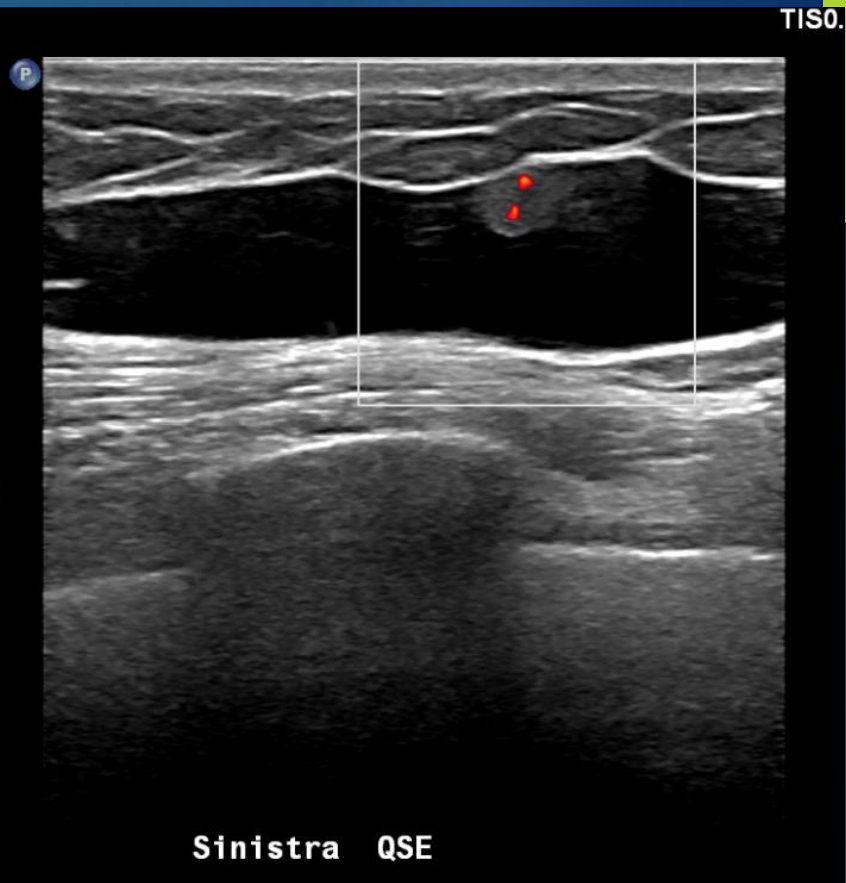
Papilloma intracistico

DR SCAPERROTTA INT

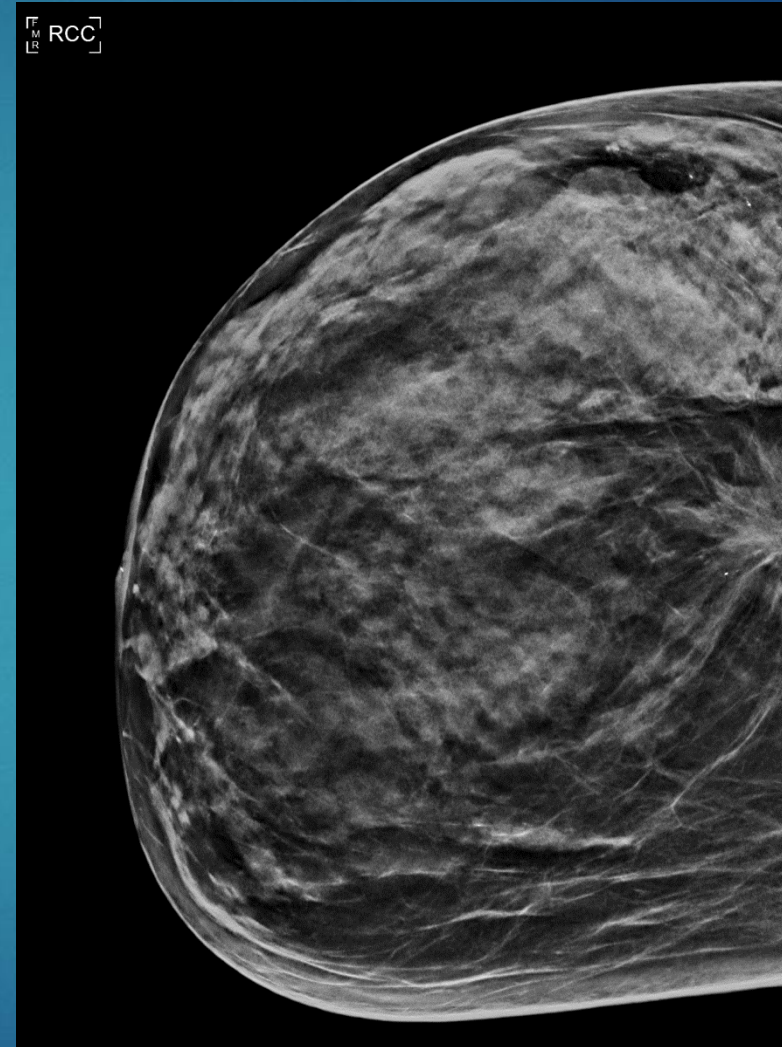
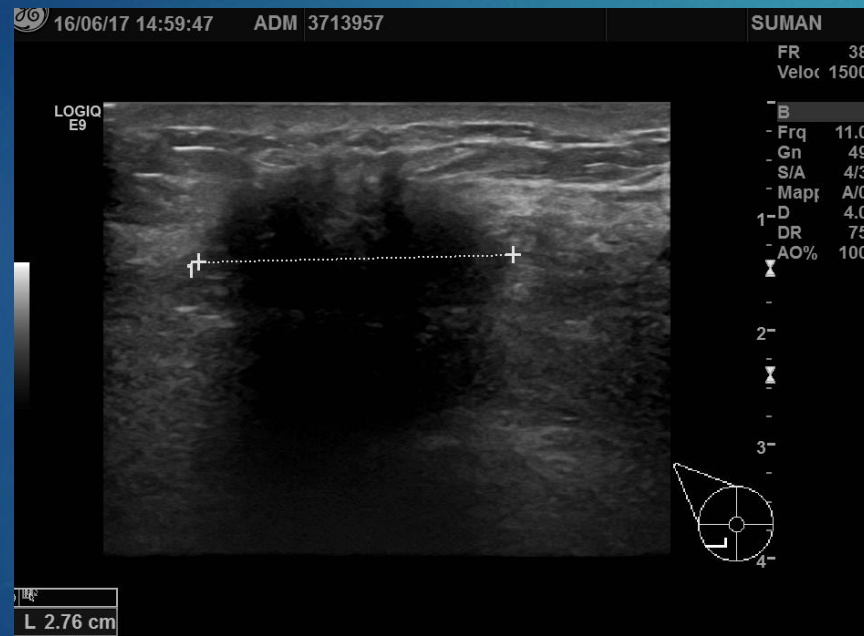Seno SU
L18-5
13Hz

2D
65%
x 0.97
R din. 60
P Med.
AGen
TAC1
CF
58%
601Hz
WF 36Hz
9.3MHz



K mammo-ecografico

DR SCAPERROTTA INT



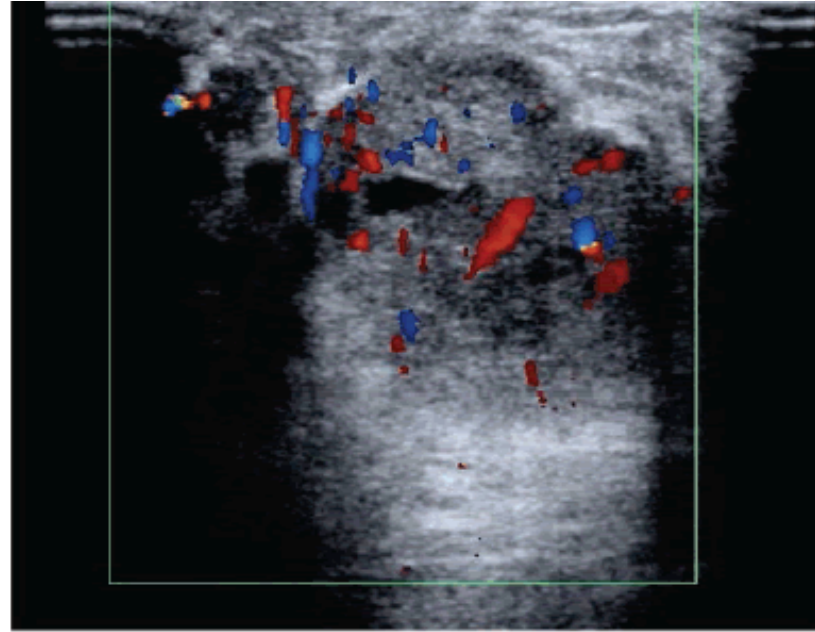
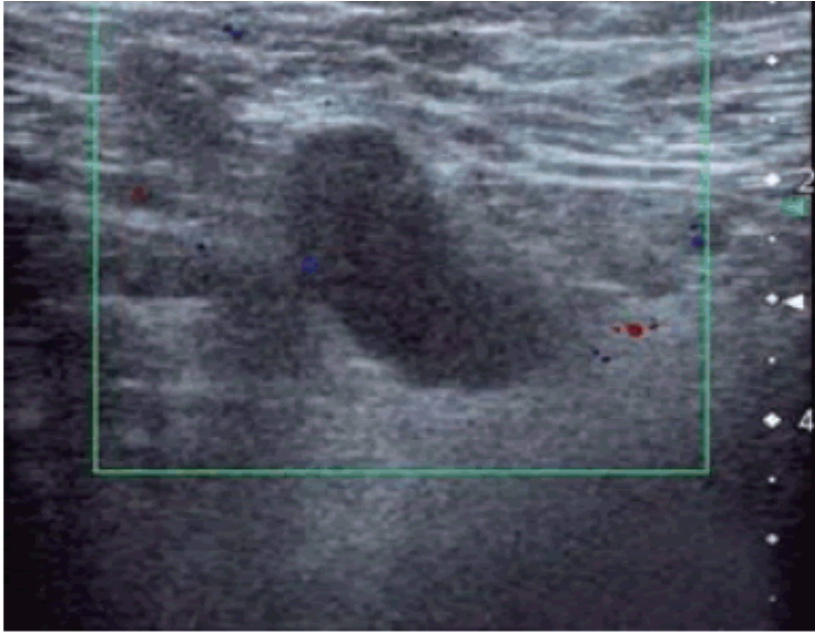


FIGURA 1A. Ecografía mamaria. Imagen ecográfica de los ganglios axilares (izquierda).

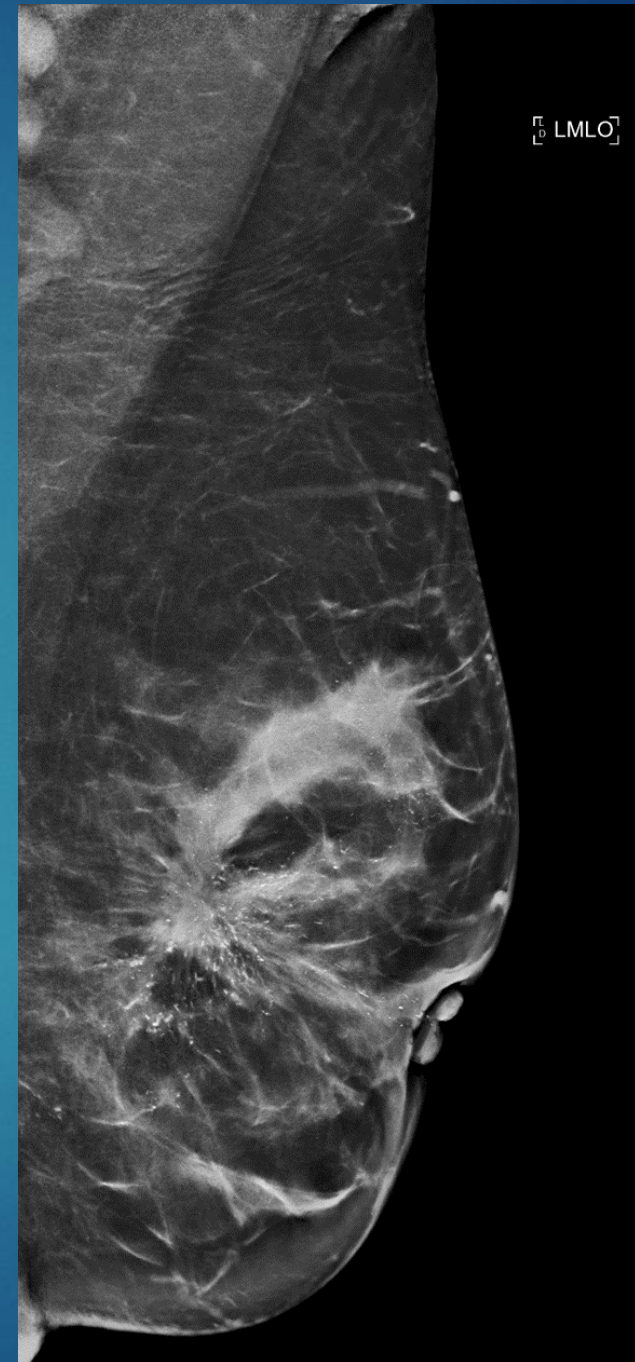
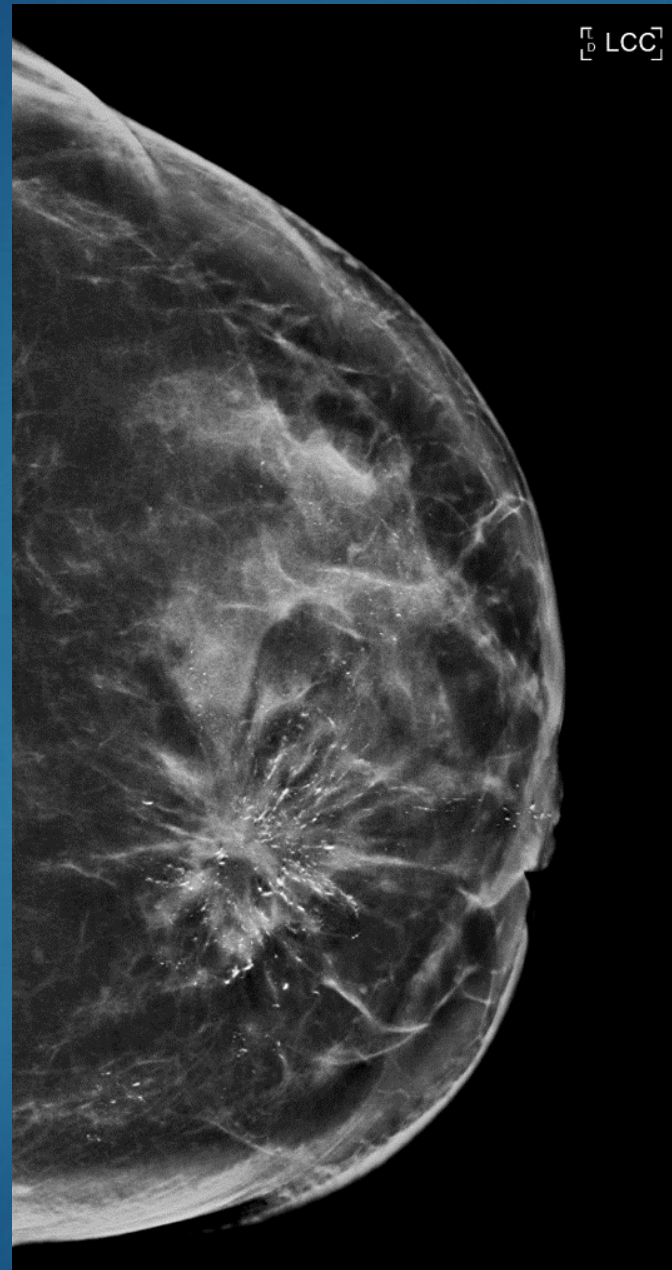
This Photo by Unknown Author is licensed under [CC BY-NC-ND](https://creativecommons.org/licenses/by-nc-nd/4.0/)

LINFONODO A SX

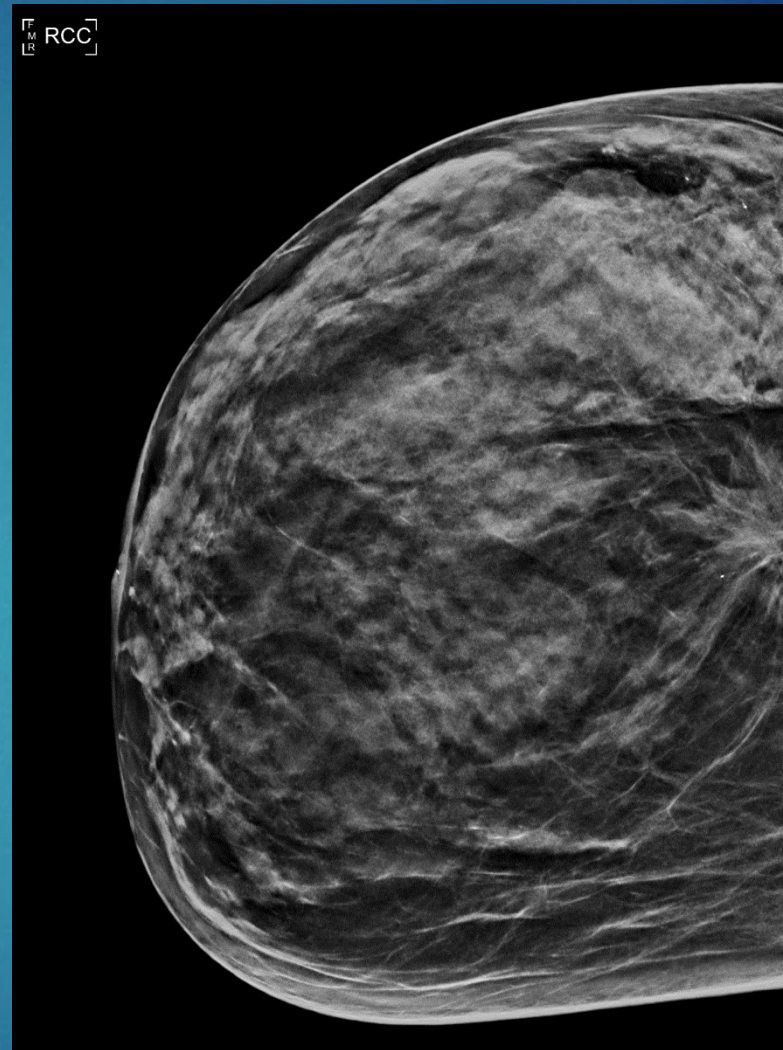
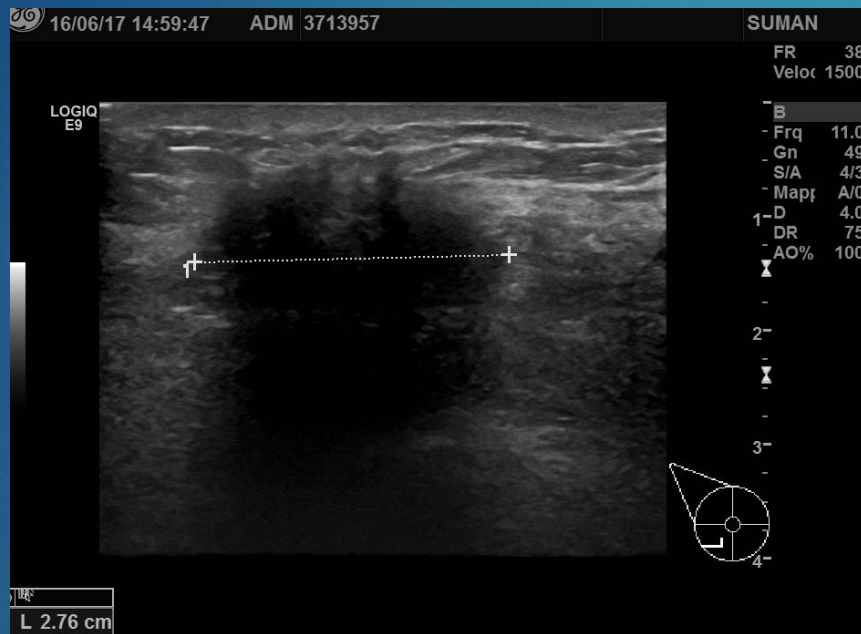LESIONE TUMORALE A DX

Carcinoma mammografico

DR SCAPERROTTA INT



K mammo-ecografico Dr Scaperrotta INT





PMA IN DONNE > 40 ANNI

MAMMOGRAFIA

SENZA SCORDARE VISITA ED ECOGRAFIA



GRAZIE DELLA VS ATTENZIONE

CLAUDIOCATALISANO

AGEO

CERBAHEALTHCAREITALIA